VENTRÍCULO ÚNICO Y TRANSPOSICIÓN DE GRANDES VASOS

Perelló MA, Banqué JP, Romero L, Simon C, Albertí E, Ruiz de Gopegui R, Jiménez E, Reyero M, Gil Bretones A.

Introducción

El ventrículo único es una cardiopatía congénita que consiste en la existencia de dos aurículas y un solo ventrículo comunicados por dos válvulas aurículoventriculares (actualmente está en discusión si la presencia de una sola válvula AV se considera una patología independiente).

Presenta normalmente morfología de ventrículo izquierdo aunque la topografía puede ser izquierda ó derecha y la aorta se dispone anterior y a la izquierda de la arteria pulmonar (en paralelo)

Diagnóstico

El corte de cuatro cámaras en ecografía suele ser diagnóstico:

Si patrón trabecular prominente y visualización de banda moderadora → Ventrículo único derecho

De lo contrario → Ventrículo único izquierdo ó indeterminado

Frecuencia

2-3% total cardiopatías congénitas

Asociaciones

Se asocia con otros defectos intracardíacos (atresias ,estenosis valvulares...) y extracardíacos (heterotaxia). Se asocia también a la poliesplenia.

Rara asociación a anomalías cromosómicas.

Pronóstico y tratamiento

Pronóstico depende de la asociación a otras cardiopatías.

Tratamiento consiste en **el procedimiento de Fontan** modificado otorgando al ventrículo único la función de ventrículo sistémico y creando anastomosis entre ambas venas cavas y las arterias pulmonares. De esta manera, el retorno venoso sistémico se dirige directamente a los pulmones sin pasar por el corazón.

Caso clínico

Paciente de 33 años sin antecedentes patológicos de interés
Gestación controlada en Clínica Privada remitida a HUSE por hallazgos en eco-20 de cardiopatía grave.
Serologías: Rubeola (+). Resto negativo.
Obstétricos: 0.0.0.0. Cribado I trimestre: bajo riesgo.

ECO 20 5.5.17: dos válvulas AV que conectan aurículas con una cavidad única, dos vasos, no se puede ver relación por dificultad exploración posición fetal.
ECO perinatal 6.5.17: ventrículo único (dos válvulas AV), morfología de ventrículo izquierdo; cámara accesoria rudimentaria con características morfológicas de ventrículo derecho; aorta anterior y a la izquierda de la arteria pulmonar (transposición) TipoA3 de Hallerman

CLASIFICACIÓN VAN PRAAGH Y HALLERMAN

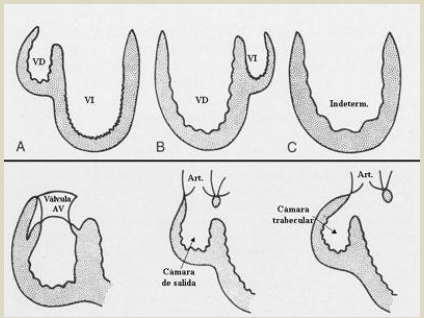

* MODIFICACION DE HALLERMAN: 1 Arterias normalmente relacionadas, 2 aorta anterior y a la derecha de AP, 3 AO anterior y a la izquierda de AP.

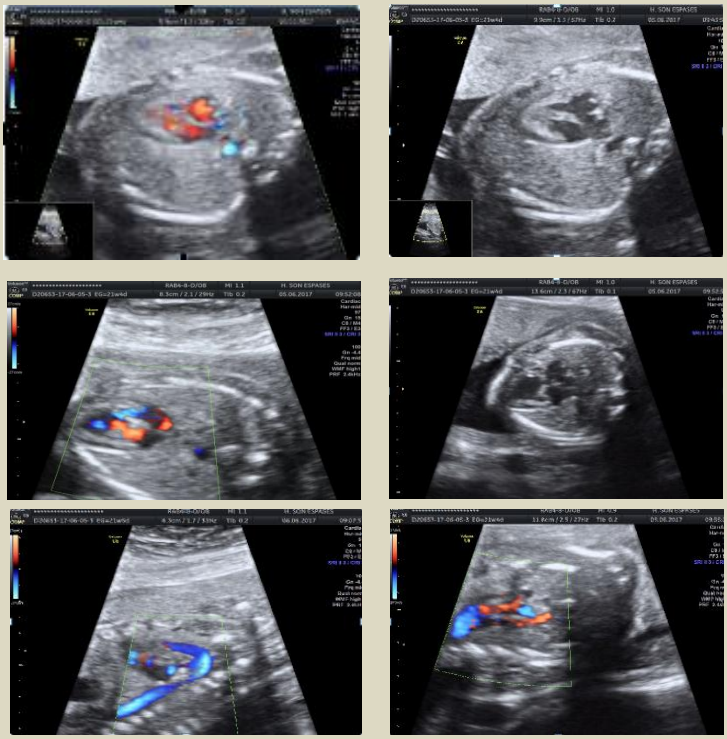

26.6.2017
-La paciente decidió Interrupción legal del embarazo
-Amniocéntesis 46 XX normal, delección 22q11.2 no presente

Conclusión

Lo más importante una vez realizado el diagnóstico es prestar atención al plano de 3 vasos porque suele existir una salida anómala de los vasos, además puede ser relativamente frecuente encontrar asociado en estos pacientes una coartación aórtica. Todo ello determinará el pronóstico de la patología y su manejo.

Gratacos, E, R Gomez, K Nicolaides, R Romero, and L Cabero. *Medicina Fetal*. Panamericana, 2015. Print.