IV Simposio Internacional de Medicina Fetal
SIMF
MÁLAGA 19-22 Octubre 2017
30 Años

ACIDURIA GLUTÁRICA TIPO I Y MACROCEFALIA FETAL. A PROPÓSITO DE UN CASO.

Román García J, Del Campo Real A, Martínez de Bujo Ganzabal L, Artola Irazabal I, Burgos San Cristóbal J, Pastor Extremiana M.
Unidad de Medicina Materno-Fetal y Medicina Perinatal. BioCruces Health Research Institute. EHU/UPV. Hospital Universitario Cruces. Barakaldo. Bizkaia.

Se denomina **macrocefalia** al crecimiento anormal del perímetro cefálico (PC), estando éste por encima de **3 desviaciones standard** (DS), para la media de edad, sexo y edad gestacional. Entre sus causas secundarias se encuentran aquellas atribuibles al **depósito de sustancias anómalas** como metabolopatías, y entre ellas se encuentran la aciduria glutárica tipo I.
Una **aciduria glutárica tipo I** es un trastorno de la degradación de las proteínas, que causa la acumulación en plasma, orina y tejidos de unos productos tóxicos, el ácido glutárico y sus derivados.

Caso clínico

Se trata de un neonato, mujer, que en una ecografía postnatal solicitada por macrocefalia fetal diagnosticada prenatalmente, se le diagnostica de una metabolopatía denominada aciduria glutárica tipo I.

Es hija de padres consanguíneos y sin antecedentes de interés; gestación espontánea.
Test combinado del primer trimestre de bajo riesgo (1/478 para síndrome de Down) y ecografía de malformaciones en la semana 21 normal, salvo un DBP y PC mayor del p95. Debido a este hallazgo, se solicita **neurosonografía** en la semana 22, siendo aparentemente **normal**.
Se solicita **serologías** de CMV y Toxoplasmosis siendo éstas **negativas**.
Dos neurosonografías posteriores de control a las 23 y a las 29 semanas son asimismo **normales**.

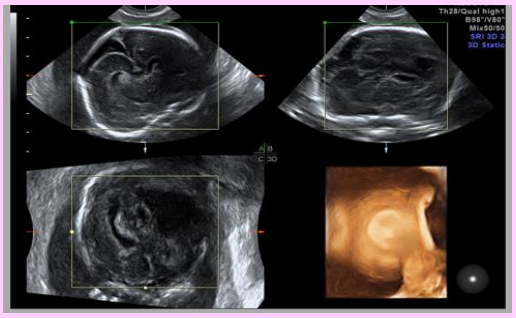

Imagen de neurosonografía sin hallazgos patológicos

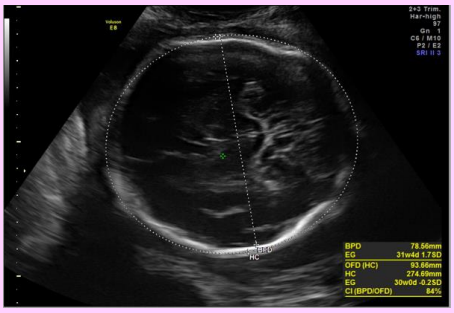

Biometría en la semana 29

A las 35 semanas de gestación se produce el parto, parto de nalgas con fórceps de cabeza última. RN: Mujer de 2480 gr. APGAR: 6/8. **Perímetro craneal de 36,5 cm (>2DS).**

Evolución neonatal

RMN cerebral: leucopatía y retraso de la mielinización y de la sulcación con aumentos de los espacios subaracnoideos y quistes caudotalámicos ya descritos previamente

Ecografía postnatal: quistes caudotalámicos bilaterales de 5,7 mm y 7,7 mm respectivamente así como una disminución y escasa profundidad de los surcos y pérdida de diferenciación corticomedular.

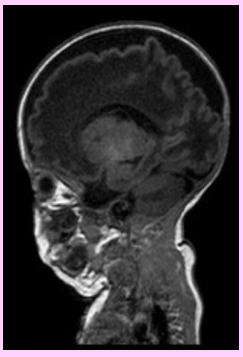

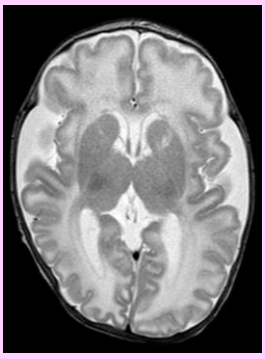

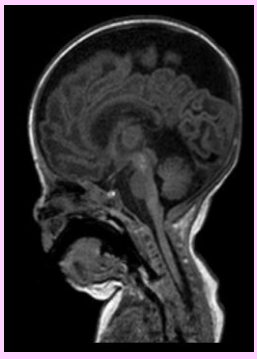

En el cribado neonatal se establece la sospecha de **aciduria glutárica tipo I**, estableciéndose el tratamiento pertinente.
Al mes y 7 días de vida es vista por el neurólogo pediátrico donde se aprecia a la exploración **una macrocefalia importante con frente abombada**, suturas y fontanela amplia, frente amplia e hipertelorismo. Hipotonía cérvico axial con hipertonía de EEII sin clonus.

Conclusiones

Es importante realizar un diagnóstico diferencial de las causas de macrocefalia fetal para poder realizar un diagnóstico prenatal facilitando así el tratamiento postnatal.